Aus dem pathologischen Institut der Universität Heidelberg.
(Geheimrat Prof. Ernst.)

Über einen eigenartigen Rückenmarkstumor vom Typus des Verocayschen Neurinoms.

Inaugural-Dissertation

zur

Erlangung der Doktorwürde

der

hohen medizinischen Fakultät

der

Rupprecht-Karls-Universität zu Heidelberg

vorgelegt von

Martin Rheinberger.

Mit 8 Abbildungen im Text.

Wiesbaden.
Verlag von J. F. Bergmann.
1917.

Aus dem pathologischen Institut der Universität Heidelberg.
(Geheimrat Prof. Ernst.)

Über einen eigenartigen Rückenmarkstumor vom Typus des Verocayschen Neurinoms.

Inaugural-Dissertation

zur

Erlangung der Doktorwürde

der

hohen medizinischen Fakultät

der

Rupprecht-Karls-Universität zu Heidelberg

vorgelegt von

Martin Rheinberger.

Mit 8 Abbildungen im Text.

Wiesbaden.
Verlag von J. F. Bergmann.
1917.

Gedruckt mit Genehmigung der medizinischen Fakultät der Universität Heidelberg.

Der Dekan:
Geh. Rat Prof. Gottlieb.

Der Referent:
Geh. Rat Prof. Ernst.

Druck von Carl Ritter, G. m. b. H., Wiesbaden.

Dem Andenken meiner Eltern.

Digitized by the Internet Archive
in 2026

https://archive.org/details/IA40153311_0154

Aus dem pathologischen Institut Heidelberg.
(Geheimrat Prof. Dr. Ernst.)

Über einen eigenartigen Rückenmarkstumor vom Typus des Verocayschen Neurinoms!

Von

M. Rheinberger.

Mit 3 Abbildungen im Text.

In der Literatur, soweit mir diese zugänglich war, finden sich einige Fälle von Tumoren beschrieben, die in dem eigenartig mikroskopischen Aufbau dem hier zu beschreibenden Rückenmarkstumor ähnlich sind.

Die Deutungen über Wesen und Ausgang, Benennung und Erklärung des Aufbaues solcher Tumoren weichen voneinander nicht unerheblich ab.

Diese Arbeit soll, wenn sie auch eine endgültige Lösung dieser Frage nicht bringen will, so doch versuchen, durch eine eingehende methodische Untersuchung einen Beitrag zur Erklärung liefern.

Aus der Krankengeschichte entnehme ich folgende Daten:

A. Anamnese: F. B., Pfarrer, 49 Jahre alt. Ein halbes Jahr vor der Aufnahme in die Klinik am 4. Nov. 1916 merkte Patient, dass zuerst das linke Bein, später auch das rechte Bein wie steif wurden und schlechter beweglich waren. Oft traten Schmerzanfälle in den Beinen ein. Seit dieser Zeit wurde das Gehen immer schlechter; seit Juni 1916 ging es kaum mehr. Bei längerem Liegen traten Schmerzen im Rücken zwischen den Schulterblättern auf. Der Stuhl war angehalten.

B. Status: Guter Ernährungszustand. Innere Organe von normalem Befund. Bauchdecken und Cremasterreflex fehlen. Beide Beine sind stark spastisch, das rechte etwas besser. Beiderseits besteht Alaxie. Wegen des Spasmus ist kein Reflex auslösbar. Beiderseits sind Achillessehnenreflexe lebhaft. Beiderseits ist Babinski vorhanden. An den Armen bestehen keine Störungen.

Sensibilität: Hyperästhesien für alle Qualitäten scharf abgegrenzt bis über die Mitte zwischen Nabel und Schwertfortsatz — entsprechend dem 8. bis 9. Brustsegment, hinten über dem 8. Dornfortsatz; keine hyperalgetischen Zonen

darüber. Wirbelsäule am 6.—8. Dornfortsatz leicht druckempfindlich. Wassermann negativ.

Lumbalpunktion ergibt gelben, fast klaren Liquor, $1^1/_2\,^0/_{00}$ Alb. Zellen nicht vermehrt. Urin frei von Eiweiss und Zucker. Augenhintergrund normal.

Operation am 8. Nov. 1916.

Freilegung des 6. Brustwirbeldornes. Die Dura wird in Ausdehnung von zwei Wirbeln befreit. Keine Verengerung nach oben oder unten nachweisbar. Nach Eröffnung der Dura kommt man sofort und zwar in Höhe des 7. Brustwirbels auf die untere Grenze eines braunrötlichen Tumors, der zunächst rein dorsal liegt, sich leicht von der Unterlage abheben lässt. Es muss nach oben zu der Knochen noch vom 5. Brustwirbel fortgenommen werden. Dabei findet man den Tumor auch an der Vorderseite des Rückenmarks. Überall aber gelingt die Ablösung leicht. Der oberste Pol kommt unter den noch stehenden Bogen des 3. Brustwirbels zum Vorschein und kann ohne Entfernung dieses Knochens herausgeschält werden.

Verlauf: Die ersten drei Tage kann Urin spontan entleert werden. Am vierten Tage gelingt dies gleichfalls, dann Kopfschmerz und Temperatursteigerung. Nackensteifigkeit. Die Stuhlentleerung gelingt nur sehr schwer mit Abführmittel und Einlauf. Eine Besserung ist bis zum 11. Nov. 1916 nicht feststellbar.

16. XI. 1916: Patient steht etwas auf. Das Heben der Beine gelingt schon etwas besser. Sonst aber noch sehr ungeschickt: kann nur mit Hilfe von 1—2 Schwestern gehen. Nach Radiumbestrahlung Erbrechen, Leibschmerz, allgemeines Unwohlsein.

18. XI. 1916: Wunden geschlossen. Die Beweglichkeit beider Beine ist viel besser geworden. Vor allem können die Oberschenkel jetzt gespreizt werden.

25. XI. 1916: Schmerzempfindung noch herabgesetzt. Alle Bewegungen, wenn auch noch schwach, sind ausführbar.

Mikroskopischer Befund:

Das Material besteht aus 3—4 haselnuss- bis kleinwalnussgrossen, brockligen Stücken, weichelastisch, von braunroter Farbe an der Oberfläche. Das Tumorparenchym der Schnittfläche ist weissgrau. Auf dem Durchschnitt zeigt das Geschwulstgewebe keine Körnelung. Die Schnittfläche ist glatt, gut schneidbar.

Mit blossem Auge gesehen lassen sich Besonderheiten nicht erkennen.

Hämatoxilin-Eosin: Fig. 1.

Das Geschwulstgewebe zeigt einen faszikulären Bau. Die Faszikel durchflechten sich vielfach, so dass man längs- und quergetroffne Bündel reichlich nebeneinander sieht; sie sind im allgemeinen ziemlich schmal und zeigen vielfach raschen Wechsel im Verlauf. Oft sind konzentrische und wirbelartige Bildungen nachzuweisen. Die Faszikel bestehen aus einer faserigen Grundsubstanz, die sich mit Hämatoxilin-Eosin rosarot, mit einem Stich ins Bläuliche färbt.

In die Fasern sind mässig reichliche Kerne eingelagert von etwas wechselnden Formen, im allgemeinen länglich elliptisch bis oval, oft zugespitzt, manchmal eingeschnürt mit einer feinen Kernstruktur und Kernmembran. Keine Mitosen. Die Besonderheit besteht darin, dass die Kernanordnung von der regelmässigen Aufstellung etwa wie bei Spindelzellensarkomen, wesentlich abweicht.

Es treten quere Bänder auf, die in vielfach gewundenen Streifen fast das ganze Gesichtsfeld durchziehen können, bei schwacher Vergrösserung hyalin

erscheinen und an deren Rand die Kerne dicht gehäuft sind, mit der Längsachse quer auf der Achse des Bandes. Die Bänder zeigen Krümmungen, Wellenbildung, sind verschieden lang, und auch in der Breite etwas verschieden. Im allgemeinen aber zeigt sich eine Breite von dem Abstand von 2—3 hintereinander liegenden Kernreihen. An einzelnen Stellen wechseln Bänder und Kernreihen in so dichter Reihenfolge aufeinander, dass sie an die Tigerzeichnung des verfetteten Herzmuskels erinnern.

Fig. 1.

Bei stärkerer Vergrösserung erscheinen die hyalinen Bänder deutlich fein fibrilliert. Die Achsen der Fibrillen entsprechen den Anordnungen der Kernachsen. Die Kerne sind länglich bis ovalär, mitunter etwas unregelmässig und zugespitzt.

Sie zeigen sehr feine Kernstruktur. Teilungsfiguren sind nicht zu erkennen. Es finden sich keine Kerne besonderer Art, die an Ganglienzellen erinnern.

Die Gefässe finden sich in wechselnder Zahl, sind oft sehr weit und dünnwandig und zeigen keinen die Anordnung der Faszikel bestimmenden Charakter.

van Gieson: Fig. 2.

Bei dieser Färbemethode färbt sich nur die Wand der Gefässe deutlich rot, während das Tumorgewebe einen gelblichen, bis leicht orangegelben Ton annimmt. Vor allem ist wichtig bei der van Giesonfärbung, dass die Grund-

substanz keine kollagene Reaktion gibt und dass die feine fibrilläre Anordnung an den Bändern deutlich zu erkennen ist, wobei die Fibrillen oft kleine Bündelchen bilden und die zu einem Kernkomplex zu gehören scheinen. Zu erwähnen ist auch, dass an einzelnen Stellen zwischen den gelblichen Fasern, an Stellen, wo die Kerne ungeordnet stehen, ganz feine rote kollagene Fibrillen zu erkennen sind.

Fig. 2.

Die Gefässe zeigen häufig Verdickung ihrer äusseren Wandschicht aus konzentrisch verlaufenden, oft etwas homogen hyalinen Fasern. Diese sind nicht überall in der Zirkumferenz gleichmässig entwickelt, sondern einseitig etwas stärker.

Heidenhainsche Eisenhämatoxilin: Fig. 3.

Bei dieser Färbung sind keine Markfasern nachzuweisen. Die Fasern zeigen keine Schwarzfärbung, sie bleiben grau, keine Spur einer Reaktion. Die bei der van Giesonfärbung schon erwähnten, zu Faserbündelchen zusammengedrängten Fibrillen treten hier, wie aus Fig. 3 gut ersichtlich, deutlich hervor, so dass man hier den Eindruck erhält, als handle es sich um ähnlich wie die von Perroncito (1) beschriebenen Faserbündel bei der Nervenregeneration: «Das periphere Ende des zentralen Stumpfes erscheint angeschwollen und entweder dauernd, oder für gewisse Zeit, je nach dem Abstand der beiden Stümpfe voneinander mit dem anliegenden Gewebe verwachsen. In dieser ganzen, teils präexistierenden, teils neugebildeten, angeschwollenen terminalen Partie ist eine grosse Anzahl von zarten Fibrillen, und stärkeren, marklosen, mitunter bandförmig

gestalteten Fasern anzutreffen, welche dieselbe nach allen Richtungen durchziehen. In manchem anderen Falle wieder sieht man an dem Achsenzylinder, an einer der Verletzung naheliegenden Stelle eine Art Auswuchs, einen gestielten Knopf bilden, der aus der Schwannschen Scheide hervorragt.»

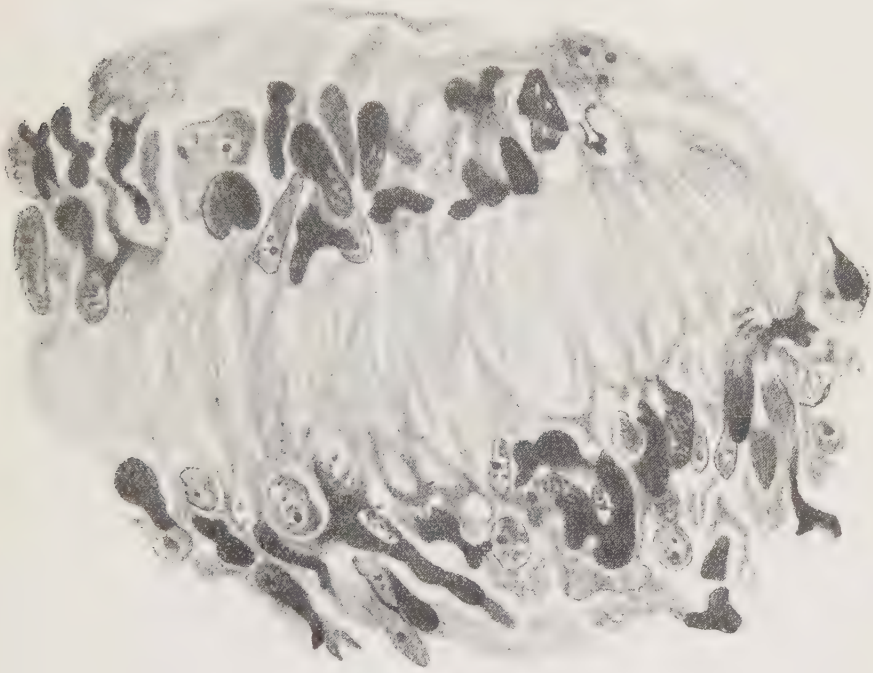

Fig. 3.

Bielschowskyfärbung:

Auch hier lassen sich achsenzylinderartige Elemente nicht nachweisen. In den Querbändern treten die fibrillären Differenzierungen deutlich hervor und scheinen zu den Kernen in direkter Beziehung zu stehen.

Besonderen Wert möchte ich auf die Tatsache legen, dass auch in den frühesten Stadien in der Entstehung der eigentümlichen Querbänder die völlig gleiche Struktur im Aufbau auch in den kleinsten Anfängen sich zeigt: drei bis fünf Kerne aneinander gelagert, gleichsam in Paradestellung zu den noch kurzen, in gleicher Richtung und in Verbindung mit den Kernen stehenden Fibrillen.

Von welchen Elementen gehen diese Tumoren aus, wie kommt ihr eigentümlicher Bau zustande und wie sind die in den Tumoren auftretenden eigenartigen Gebilde zu erklären?

In den Fällen, in welchen ähnliche Geschwülste beschrieben sind, gehen die Ansichten weit auseinander, sowohl über die onkologische Stellung als auch über die Deutung der Bänder und Fibrillenbündel.

Im Jahre 1892 beschrieb v. Hippel (2) hier einen ähnlichen Tumor mit multiplen intra und extramedullären Knoten, sowie zahlreichen Knoten der Haut, der Dura mater Cerebralis und spinalis. Die meisten Tumoren hatten kugelige Kalkeinlagerungen; das Geschwulstgewebe bestand dabei im wesentlichen aus Spindelzellen, die sich zu mannigfach durchflochtenen Zügen anordneten; v. Hippel deutete diese Geschwülste als Spindelzellensarkome bzw. Psammosarkome.

Zahlreiche Geschwülste im Bereiche der Hirnnerven, des Zentralkanals und der Cauda equina hatten mit geringen Abweichungen die gleiche Struktur wie die vorerwähnten; sie gingen von Venen aus oder «genauer gesagt von dem Peri- und Endoneurium». «Die eigentlichen nervösen Elemente spielen keine aktive Rolle.» Von einem, dem Rückenmark anliegenden Tumor wurde folgende Beschreibung gegeben. Der ganze Schnitt war durchzogen von vielfach gewundenen, ziemlich breiten, anscheinend homogenen Streifen, die keine scharfe Begrenzung zeigten, sondern von beiden Seiten eingefasst wurden von einer mehrfach geschichteten Reihe ausserordentlich dicht stehenden, spindeligen Kernen, die alle mit der Achse senkrecht auf diesen Streifen standen. Bei genauem Zusehen ergab sich, dass die Streifen nicht homogen waren, sondern feine Querlinien besassen und die, «gleichsam wie eine Verbindung der die beiden Seiten einfassenden Kernreihen aussahen». Zu den Gefässen bestand keine Beziehung. In all den Geschwülsten, welche den beschriebenen Bau zeigten, konnte v. Hippel grössere oder kleinere Gruppen von völlig wohlerhaltenen markhaltigen Nervenfasern nachweisen. Einzelne Stellen eines Tumors der Cauda die zunächst als kleine Geschwulst mit stark verdickten Wandungen imponierten, liessen erkennen, dass es sich um erhaltene Achsenzylinder handelte, von einer Markscheide umgeben, die Fasern eingeschlossen in konzentrische Lagen gewucherten Bindegewebes, in welchem zahlreichen längliche Kerne eingelagert waren. Nach v. Hippel liess sich in seinem Fall die Entstehung der konzentrischen Bindegewebskörper aus der bindegewebigen Scheide der einzelnen Nervenfasern bestimmt nachweisen.

An einer anderen Tumorstelle des verlängerten Marks fanden sich kreisrunde, völlig homogen aussehende, mit Eosin rosa gefärbten Gebilde, umgeben von konzentrisch geschichteten Zellagen mit länglichen Kernen, das gleiche Bild wie im Tumor der Cauda nur mit dem Unterschiede, dass das Zentrum der Gebilde statt von Achsenzylinder und Markscheide, von einer strukturlosen, homogen aussehenden Masse eingenommen wurde. Daneben wieder ein Querschnitt mit den Querbändern und Kernreihen.

von Hippel ist der Ansicht, dass alle diese Veränderungen an den Nerven von der konzentrischen Schichtung an bis zu den entwickelten Tumoren zusammengehören und verschiedene Stadien desselben Prozesses darstellen.

Den Übergang jener konzentrischen Gebilde in fertige Tumoren stellt er sich so vor: «Der anfangs noch erhaltene Achsenzylinder geht zu Grunde; die Markscheide wandelt sich in eine gleichmässig, hyalin aussehende Masse um. Wuchern nun solche aneinandergelagerte konzentrische Gebilde stärker, so können an der Berührungsstelle die umgebenden Zellen auseinandergedrängt werden und die konzentrischen hyalinen Massen verschmelzen miteinander. Geht die Verschmelzung mit Auseinanderdrängung der Kerne vor sich, so ist es klar, dass auf diese Weise vielfach gewundene Streifen entstehen können. Die Kerne müssen, wenn sie so verschoben werden, eine anfangs schräge, allmählich immer mehr zum Streifen senkrechte Richtung einnehmen.»

Der im Jahre 1908 von Verocay (3) beschriebene Fall bei einem 31jährigen Feldarbeiter wurde nach den klinischen Symptomen als rechtsseitiger Kleinhirnbrückenwinkeltumor diagnostiziert. Durch operativen Eingriff wurde an dieser Stelle ein Tumor exstirpiert, dessen histologische Untersuchung «Neurofibrom» ergab. Die später vorgenommene Autopsie ergab Tumoren im ganzen Nervensystem. Es handelte sich um eine Systemerkrankung. Histologisch ergab sich folgendes Bild: Die Geschwulstmasse erschien bei schwacher Vergrösserung aus faserigen mehr oder minder kernreichen Geweben aufgebaut. Das Gewebe bildete zahlreiche Gewebszüge, die manchmal zu eigenartigen, deutlich geschichteten Bildungen und «fassdaubenartig gerippten Figuren» beitragen. Die Kerne sind ziemlich zahlreich, elliptisch bis längsoval in den erwähnten Gewebszügen entweder regellos zerstreut, oder so dicht gehäuft, dass alternierend kernreiche Partien, in Form von Querbänder mit kernlosen Strecken abwechseln.

Gegenüber den spezifischen Färbemethoden zeigte die Geschwulstmasse einen gelblichen oder blassrötlichen bis gelben Ton nach van Gieson, oder auch in einer Mischfarbe von gelbrot erscheinend.

Die Gliafärbung ergab ein negatives Bild. Nach Bielschowskis Silberimprägnation keine typische Reaktion der Fibrillen.

An einer Randstelle fanden sich einige markhaltige Nervenfasern.

Verocay hält das Geschwulstgewebe nicht für Gewebe bindegewebiger Art. Als Besonderheit betont Verocay eine wiederholte Beobachtung, dass in der Nähe von Geschwülsten sowie auch sonst in unveränderten Nerven in den sonst normalen markhaltigen Nerven-

fasern zwei Kerne der Schwannschen Scheide ganz dicht aneinander gelagert, von einer Kernchenzone umgeben, vorkommen und nimmt an, dass beide Kerne einem und demselben Interanularsegmente angehören. Die Kernachse fiel gewöhnlich mit der Verlaufsrichtung der Nervenfasern zusammen.

Verocay hält das Geschwulstgewebe für eine Wucherung der Schwannschen Zellen oder analoger Elemente und begründet seine Auffassung mit dem Ergebnis neuerer Forschung, wonach die Kerne der marklosen Nervenfasern den Kernen der Schwannschen Scheiden der markhaltigen gleich zu zetzen sind und die Geschwulstelemente kein Bindegewebe repräsentieren, wohl aber vielfache Analogien zu dem Aussehen von marklosen oder unfertigen, markhaltigen Nervenfasern darbieten.

Über die Entstehung dieser multiplen Nerventumoren schliesst sich Verocay der Auffassung anderer Autoren an, wonach sie mit einer angeborenen, abnormen Beschaffenheit des Nervensystems in Zusammenhang gebracht wurden.

Weiter beschreibt Askanazy (4) 1914 einen Sektionsbefund bei einem 40 jährigen Arbeiter, der gleichfalls eine Neurofibromatose ergab; als Besonderheit eine Gewebsmissbildung der Gehirnrinde, kombiniert mit einem cystischen, neurogliösen Sakraltumor, einem multiplen Endotheliom der Dura. Die beobachteten Erscheinungen in den Nerven des gleichfalls schwer atrophierten Muskels Steno-cleido-mastoideus, in dem Knoten der Bronchialwand, der einen ganz analogen Bau, wie der von Verocay beschriebenen und als Teilerscheinung einer Neurofibromatose erkannten Tumor zeigte, sicherten auch hier die Diagnose eine Systemerkrankung.

Askanazy legt Wert auf den Befund, dass «hinter multiplen Endotheliomen mehr als eine lokale Tumorbildung der Hirnhäute steckt und stecken kann», und hält es für angezeigt, in Fällen multipler Endotheliomen überhaupt bei primären multiplen Durageschwülsten nach Neurofibromatose zu fahnden.

Weiter beschreibt der Autor im Anschluss an vorstehenden Fall einen exstirpierten Retropharyngealtumor eines 53 jährigen Fräuleins. Der Tumor zeigte gleichfalls das gleiche histologische Bild, das gleiche färberische Verhalten, gleichfalls die merkwürdig geschlängelten Bänder und Fibrillenbündel mit der typischen Kernstellung, Erscheinungen, wie sie nur bei Neurofibromatose beobachtet wurden.

Die später erfolgte Autopsie ergab keinerlei Anhaltspunkte für Multiplizität. Es muss also angenommen werden, dass ein derartiger

Tumor auch als Einzelbefund zur Diagnose Neurofibromatose genügen kann. Da nun einerseits in den Tumoren nicht nur die Fibrillenbänder, sondern auch Glia- und Ganglienzellen vorkommen und somit eine aktive Beteiligung des Nervenapparates erwiesen ist, besonders auch durch den Befund von Geschwülsten des Nebennierenmarks im Verlaufe der Neurofibromatose, und da der Autor der Ansicht ist, dass die Verocaysche Bezeichnung «Neurinom» im Sinne einer Fasergeschwulst nervöser Natur deshalb nicht eindeutig sei, weil sie dem mesodermalen Gewebe «jede Bedeutung abspricht», befürwortet er die Beibehaltung der Bezeichnung «Neurofibrom» für die Kennzeichnung der Tumoren der Recklinghausenschen Krankheit.

Über die gelegentlich auftretende auffallende Bänderung der Fibrillenbündel dürfe man sich nicht wundern, «da diese Verlaufsrichtung wie stets bei Bindegewebswucherungen von Zug und Spannung in gegebenem Falle der Nervenstränge abhängig sei».

Epikrise: Durch die bessere Kenntnis der Neuroglia und aus der geänderten Auffassung der Schwannschen Scheidenzellen sind neue Grundlagen gegeben, die v. Hippel noch nicht zu Gebote standen, ebenso wie die neueren Färbemethoden, so dass man heute wohl zu einer anderen Auffassung seiner Beobachtung gelangen würde.

Die von Perroncito bei der Nervenregeneration am peripheren Ende des zentralen Stumpfes beobachteten Fibrillenbündel sind nach seiner Ansicht wohl nicht Produkte der Proliferation der Schwannschen Zellen wie einige Autoren angeben, sondern aus lateralen Knospen alter Achsenzylinder herausgewachsen.

Das Tumorgewebe im eignen Falle ist kein mesodermales Gewebe, da dieses mit dem histologischen Bau, sowie dem färberischen Verhalten nicht in Einklang zu bringen ist. Jedenfalls handelt es sich um ein Gewebe, das sich in seinem Verhalten von dem gewöhnlichen kollagenen Bindegewebe wesentlich unterscheidet, und an nervöses oder gliöses Gewebe erinnert, womit jedoch nicht gesagt sein soll, dass man es mit typischen Nervenfasern oder mit zentralem Gliagewebe zu tun hat.

Heute werden diese Tumoren wohl als Abkömmlinge jener eigenartigen Zellart angesehen, die im ausgebildeten, markhaltigen Nerven als sogenannte Schwannsche Scheidenzellen persistieren, die im embryonalen Leben nervöses Gewebe erzeugen, im sympathischen System auch Ganglienzellen, im gewöhnlichen peripheren Nerven wohl nicht echte Nervenfasern selbst bilden können, wohl aber bei der Nervenregeneration dazu den Boden vorbereiten.

Nach Held (5) sind die Schwannschen Scheidenzellen peripher ausgewanderte Gliazellen, welche nachträglich einer bereits vorhandenen Neurofibrillenstrecke gefolgt sind. Sie können demnach nach Held nicht Neuroblasten sein, wie von einigen Autoren angenommen wurde, weil sie als periphere Gliazellen längs einer schon vorhandenen und funktionsfähigen Nervenbahn vorrücken. Er nennt sie auch «Leitzellen» und will damit ausdrücken, dass sie die Neurofibrillensubstanz einhüllen und weiterleiten.

Als periphere Neuroglia bezeichnet Held die Summe der Schwannschen Zellen der markhaltigen, zerobrospinalen und sympathischen Nerven sowie diejenigen Zellen, welche, den Trabantzellen der zentralen Ganglien- oder Nervenzelle vergleichbar, die sensiblen und sympathischen Nervenzellen kapselartig einfassen.

Unter Neuroglia aber hat man das besondere Stütz- und Nährgewebe des Zentralnervensystems zu verstehen. Nun entsteht aber nach Helds histogenetischen Beobachtungen ausser der zentralen auch eine periphere Glia, die demnach für das gesamte Nervensystem spezifisch ist und ektodermaler Natur ist.

Meiner Ansicht nach ist der in vorliegendem Fall beschriebene Tumor ektodermaler Natur, entstanden durch Wucherung der Schwannschen Zellen und kann demgemäss auch nur dort vorkommen, wo sich normaler Weise Schwannsche Zellen, wo sich periphere Glia befindet. Wir finden denn auch tatsächlich die Geschwülste mit diesem eigenartig histologischen Bau stets nur in Verbindung oder als Teilerscheinung der Neurofibromatose beschrieben von v. Hippel, wenn auch damals noch nicht als solche erkannt, von Kaulbach (6), Verocay, Askanazy.

Nun sind allerdings die Erscheinungen der Neurofibromatose so variabel, dass sich wohl die Frage aufwirft, wie viele, oder wie wenige Erscheinungen berechtigen noch zu ihrer Diagnose?

Nach v. Recklinghausens (7) grundlegender Studie geht schon hervor, dass er die Geschwulstknoten in fünf verschiedene Gruppen einteilt: in multiple Fibrome der Haut, in beschränkte Fibrome der Haut — Elephantiasis mollis —, in allgemeine multiple Neurome, in lokal multiple Neurome und in plexiform multiple Neurome. Aber die Kombination der Typen mehrten sich nach weiteren Erfahrungen, Kombinationen mit Nervenwurzeln, Sympathikusgeschwülsten, mit einem zystisch neurogliösen Sakraltumor, Endotheliome der Hirn- und Rückenmarkshäute, mit Tumoren des Nebennierenmarks, vergesellschaftet mit Wachstumsstörungen, Störungen in der Psyche und des Intellekts, sowie einer Reihe

angeborener Anomalien. Daneben wieder Tumoren in der Einzahl wie der von Askanazy beschriebene Retropharyngealtumor, dabei waren in letzterem Falle das gleiche histologische Bild und die gleichen Reaktionsergebnisse wie bei dem von mir beschriebenen Falle vorhanden.

Bei unserem Patienten sind keinerlei weiteren Geschwulstbildungen am Körper klinisch nachweisbar; der exstirpierte Tumor, der dem Rückenmark aufsass und dessen Ausgangspunkt zweifelsohne dem Spinalnerven angehört, muss also einstweilen als einziger Tumor gelten.

Was die Bezeichnung dieser Tumoren betrifft, so möchte sie Verocay ganz allgemein als «Geschwülste nervöser Natur» betrachtet wissen und schlägt die Bezeichnung «Neurinom» vor bis zur definitiven Entscheidung der Rolle und onkologischen Stellung, welche die Nervenfaserzellen im Haushalte des Nervensystems einnehmen.

Neuere Autoren, wie Askanazy, der von der aktiven Anteilnahme des nervösen Elements gleichfalls überzeugt ist, hat Bedenken gegen die Bezeichnung «Neurinom», da diese dem mesodermalen Gewebe jede Bedeutung abspräche; er meint, Verocay unterschätze das Bindegewebe zu sehr und möchte lieber den Namen «Neurofibromatose» im Sinne der v. Recklinghausenschen Krankheit beibehalten wissen.

Je nach der Mitbeteiligung des mesodermalen Gewebes und der deutlichen Mesodermbildung wie Kollagenfasern wird von Mischgeschwülsten mehr oder weniger die Rede sein können. Aber andrerseits sind doch Tumoren beschrieben, wo diese Anordnung zurücktritt, und die ektodermalen Produkte im Vordergrunde stehen, das Bindegewebe aber nur in nebensächlicher Form — als Begleiterscheinung auftritt. Und wenn die Geschwulstbildung im vorliegenden Fall auch der Neurofibromatose zugehört, so halte ich für diese spezielle Form jedoch eine spezielle Benennung für zweckmässig, da sonst die darin auftretende Besonderheit nicht zum Ausdruck kommt. Für derartige Geschwülste wird man wohl die Bezeichnung «Neurofibrom» nicht anwenden können, vielmehr die von Verocay gegebene Bezeichnung «Neurinoma» als zutreffender halten müssen.

Dazu kommt, dass der Name Neurofibrom schon für Geschwülste gebraucht wird, die gerade bei der v. Recklinghausenschen Krankheit beobachtet sind und welche fertige Nervenfasern mit Achsenzylinder und evtl. auch Markscheiden in einer eigentümlich bindegewebigen Umhüllung darbieten, während die vorliegende Geschwulst neben ihren sonstigen Baueigentümlichkeiten, durch ihren Mangel an leitenden nervösen Elementen, wie Achsenzylinder und Markscheiden, sich auszeichnet.

Da aber der Name «Neurinoma» nichts präjudiziert, so kann diese Bezeichnung für derartige Geschwülste wie der im vorliegenden Fall sehr wohl gebraucht werden.

Bezüglich der eigentümlichen palissadenartigen Kernstellung möchte ich mich der von Verocay angeführten Ansicht Francinis anschliessen und die auch in manchen Gliomen als palissadenartige Bildungen beschrieben wurden, wonach diese Formation mit der segmentalen Anordnung der Nervenfaserzellen in Zusammenhang zu bringen sind: Die Nervenfaserzellen können sich in zwei zueinander senkrechten Richtungen teilen und zwar quer zur Längsachse der Nervenfaser und parallel zu derselben. Herrscht der parallele Teilungsmodus vor, so können dabei diese eigentümlichen Kernbänder entstehn.

Wenn man die in der Literatur niedergelegten, neben allgemeiner Neurofibromatose auftretenden Komplikationen wie Wachstumsdegenerationen, Störungen auf dem Gebiete des Intellekts und der Psyche, neben einer Reihe sonstiger Anomalien überblickt, und wenn daher in diesen Fällen die Annahme besteht, dass es sich bei diesen Geschwülsten um eine Störung der Anlage handelt, so habe auch ich kein Bedenken, auch für den beschriebenen Tumor eine angeborene Anlagestörung anzunehmen und zwar bei den spezifischen Elementen der peripheren Glia: Den Schwannschen Scheidenzellen.

Zusammenfassung.

1. Es gibt einen besonderen Typus von Geschwülsten des Nervensystems, charakterisiert durch eigenartig quere feinfibrillierte Bänder mit palissadenartiger Kernstellung ohne Achsenzylinder und Markscheiden, die am zweckmässigsten nach Verocay als Neurinome zu bezeichnen sind.

2. Die Neurinome bilden sich aus Schwannschen Zellen — peripherer Glia — sind also ektodermaler Herkunft.

Die Neurinome sind ein Äquivalent der Recklinghausenschen Krankheit (— Neurofibromatose —).

Literaturverzeichnis.

1. Perroncito, Zieglers Beitr. z. path. Anat. 42. 1907.
2. v. Hippel, D. Zschr. f. Nervhlk. 2. 1892.
3. Verocay, Zieglers Beitr. z. path. Anat. 48. 1910.
4. Askanazy, Arbeiten auf dem Gebiete der pathol. Anatomie. Baumgarten H. 1. 9. 1914.

5. Held, H., Entwicklung des Nervengewebes bei den Wirbeltieren. Leipzig 1909.
6. Kaulbach, Jos., Ein Fall von multipler Neurofibromatose des peripheren Nervensystems, kombiniert mit Fibromen der Nervenwurzeln, Gliomen des Rückenmarks und Sarkomen der Dura. Marburg 1906.
7. v. Recklinghausen, Über die multiplen Fibrome der Haut und ihre Beziehung zu den multiplen Neuromen. Festschrift für Virchow. Berlin 1882.

Danksagung.

Der Liebenswürdigkeit des Herrn Geheimrat Ernst verdanke ich die Überlassung dieser Arbeit, der auch die grosse Freundlichkeit hatte, das Referat zu übernehmen. Durch Herrn Dr. Schneider erhielt ich bei dieser Arbeit vielfache Anregung und Förderung. Beiden Herren möchte ich auch an dieser Stelle verbindlichsten Dank sagen.

Lebenslauf.

Ich bin am 11. November 1878 in Oberwalluf im Rheingau geboren als Sohn des verstorbenen Weingärtners Joh. Rheinberger und Ehefrau Margareta, geb. Jörg.

Nach privater Vorbereitung trat ich in das Realgymnasium mit Gymnasialabteilung (Lessingschule) in Mannheim ein und absolvierte daselbst die beiden Primaklassen im regelmässigen Studiengang. Das Zeugnis der Reife erlangte ich daselbst im Juli 1912. Ging dann fünf Semester nach Freiburg i. B. und legte daselbst das ärztliche Vorexamen ab im Januar 1915. War dann ein Semester in Heidelberg, zwei Semester in Frankfurt a. M., und die beiden letzten klinischen Semester wieder in Heidelberg, woselbst ich auch das ärztliche Staatsexamen im Herbst 1917 ablegte.

Martin Rheinberger.

Druck von Carl Ritter, G. m. b. H.
Wiesbaden.